

23. Leont'ev D.A., Rasskazova T.G., Vorob'eva O.V.. *Test situational anxiety*. Moscow: SMPSL; 2006 (in Russian).
24. *The protective method of color choices of K. Luscher. Metodicheskoe posobie*. Moscow; 2000 (in Russian).
25. Rozhentsov V.V., Polevshchikov M.M. *Fatigue in physical studies and sport: problems, methods of research. Monograph*. Moscow: Sovetskiy sport; 2006 (in Russian).
26. Smirnova I.N., Zaytsev A.A., Khon V.B., Levitskiy E.F. Manyriterial system of value efficiency of rehabilitative treatment in patients with hypertonic disease. In: *Actual'nye voprosy kurortologii, vosstanovitel'noy meditsiny i profpatologii: Materialy nauchno-practicheskoy konferentsii*. Pyatigorsk; 2010; 189—90 (in Russian).

Поступила 17.02.14

Received 17.02.14

© ШИТИКОВ Т.А., 2014

УДК 616.714+616.831]-001-036

*Шитиков Т.А.*

## Реабилитация детей с функциональными нарушениями локомоторной системы после черепно-мозговых травм

ОАО Медицинский институт традиционной и нетрадиционной медицины, 49055, Днепрпетровск, Украина

Статья посвящена наблюдению за эффективностью реабилитации детей с функциональными нарушениями локомоторной системы, обусловленными задержкой конвертации примитивных локомоторных рефлексов в периоде отдаленных последствий черепно-мозговой травмы. Автор использовал рентгенографию, кардиоинтервалографию, пульсоксиметрию, биомикроскопию бульбарной конъюнктивы для диагностики и динамического наблюдения за детьми при лечении различными методами мануальной терапии.

**Ключевые слова:** *последствие черепно-мозговой травмы; краниосакральные техники; мануальная терапия.*

### REHABILITATION OF THE CHILDREN PRESENTING WITH THE FUNCTIONAL DISTURBANCES IN THE LOCOMOTOR SYSTEM AS A CONSEQUENCE OF THE CRANIOCEREBRAL INJURY

*Shitikov T.A.*

Open joint stock company Medical Institute of Traditional and Alternative Medicine, 49055 Dnepropetrovsk, Ukraine

The present paper concerns the main approaches to the estimation of the effectiveness of the rehabilitative measures for the children presenting with functional disturbances in the locomotor system caused by retarded conversion of the primitive locomotor reflexes in the context of the long-term consequences of the craniocerebral injury. Diagnostics of these disturbances and dynamic observation of the children treated by various methods of manual therapy were carried out with the use of X-ray techniques, cardiointervalography, pulse-oxymetry, and bulbar conjunctiva biomicroscopy.

**Key words:** *consequences of the craniocerebral injury; craniosacral techniques; manual therapy.*

Представления о функциональной (нейроортопедической) патологии опорно-двигательного аппарата у детей как о результате неоптимального двигательного стереотипа, сформированного на механизмах мозговых дисфункций, значительно уточнены и расширены благодаря внедрению диагностических и лечебных технологий, предоставляемых новым информационным направлением медицины — мануальной медициной (ММ). Существующие методы реабилитации детей с патологией опорно-двигательного аппарата направлены на различные звенья патогенеза, однако конечной целью реабилитации является улучшение социальной адаптации пациента, что в первую очередь зависит не только от уровня развития его моторных функций, но и от наличия остаточных проявлений примитивных локомоторных рефлексов (ПЛР) [1, 2]. Поскольку функциональные моторные

нарушения выступают основным проявлением нейроортопедической патологии, применение ММ наиболее целесообразно именно в двигательной реабилитации [3, 4].

Диагностика ПЛР методами мануального мышечного тестирования по Гутхарду (1962) с применением специфических провокационных приемов, принятых в прикладной кинезиологии, позволяет уточнить причину и локализацию повреждения мозговых и вертебральных структур, провести дифференциацию между последствиями травматического поражения черепа, различных уровней спинного мозга, нейротоксикозом, неврологической дезорганизацией или генетическим дефектом. Ряд авторов считают, что наличие даже нерезко выраженных симптомов [5] может говорить о начале расстройств органов опоры и движения, висцеральной патологии, вертебрального кровообращения.

Благодаря широкому внедрению современных нейроортопедических и нейрофизиологических

Для корреспонденции: *Шитиков Тимофей Александрович*;  
e-mail: tshitikov@mail.ru.

диагностических методик и в первую очередь мануальной диагностики, накоплен определенный опыт выявления данной патологии у детей. Полученные факты говорят о том, что посредством кардиоинтервалографии [6, 7] мы можем быстро и четко объективизировать патологическую активность ПЛР при последствиях травмы головы, которые встречаются значительно чаще, чем об этом свидетельствует официальная статистика.

В отечественной медицинской литературе сравнительно мало работ, посвященных анализу патобиомеханических и клинических критериев [3] последствий травм головного мозга. По данным исследований разных авторов [8], последствия травм головного и спинного мозга имеют несколько наиболее частых клинических проявлений: судорожные состояния (эпилепсия, тики, навязчивые движения, фебрильные судороги), детский церебральный паралич, вегетососудистая дистония, внутричерепная гипертензия, неадекватность поведения, нарушение темпов психоинтеллектуального развития, аллергические заболевания, включая бронхиальную астму, нарушения со стороны опорно-двигательного аппарата.

Целью нашего исследования явилось изучение возможности диагностики и коррекции локомоторных нарушений, возникших как результат активности ПЛР после перенесенной травмы черепа.

### Материалы и методы

Материалом для нашей работы послужили данные, полученные у 75 обследованных нами в 2005–2012 гг. детей в возрасте от 4 до 18 лет, обратившихся по поводу головной боли, головокружения, нарушения осанки, сколиотической деформации. У 100% детей выявлена дисфункция мозговых структур с активностью ряда ПЛР, обусловленная в 52% случаев последствиями травм черепа, в 36% — нейротоксикозом и в 12% — психоэмоциональным стрессом. У 73% детей неврологическая дезорганизация выявлена при целенаправленном осмотре впервые.

Больные проходили клиническое обследование, осмотр невропатолога, психосоциометрию, биомеханическое мануальное тестирование, рентгенографическое исследование (в том числе МРТ), стабилometriю, кардиоинтервалографию с провокацией ПЛР, пульсоксиметрию аппаратом GIB с расположением датчика на мочке уха; выполнялась бульбарная биомикроскопия щелевой лампой с цифровой фотосъемкой.

Исследование сердечного ритма проводилось аппаратным комплексом «Кардио+» утром натощак в положении сидя после 10–15-минутного отдыха. ЭКГ регистрировали во II стандартном отведении.

Помимо состояния покоя, исследование проводилось после провокации примитивных рефлексов. Провокацию проводили в течение 30 с, затем делали перерыв на 10 с. Во время проведения исследования примитивные рефлексы оценивали в такой последовательности: 1 — орального автоматизма, 2 — шейные тонические, 3 — хватательные, 4 — Галанта, Переза, 5 — автоматизма походки, 6 — Моро, 7 — паралича при страхе.

### Результаты и обсуждение

При отсутствии ПЛР у пациента вариабельность ритма сердца до и после нагрузки не изменялась. При наличии остаточных проявлений ПЛР провокация приводила к активизации соответствующего отдела вегетативной нервной системы, что служило основой для формирования стереотипированных адаптационных локомоторных реакций: различных патобиомеханических вариантов «краниальной асимметрии» (КА) и церебральной гемодинамики [4, 7].

При визуальном и краниоцефалометрическом исследовании определены различные варианты краниальных геоморфологических нарушений. При осмотре у 100% пациентов выявлены асимметричное смещение частей черепа, наклон головы вперед в положении стоя, ротации головы и лица вправо и влево в положении стоя, нарушенное стояние прикуса, деформация лица (рис. 1). Кроме того, отмечено асимметричное положение таза: деформация ромба Михаэлиса, задних верхних и передних верхних остей подвздошных костей, положения симфиза, гребней подвздошных костей, седалищных бугров, функциональное укорочения ног. Подобные изменения соответствовали наблюдениям других авторов [7, 8].

У 92% детей обнаружены признаки активности ПЛР, вертебробазиллярной недостаточности и патобиомеханические изменения краниовертебрального перехода: асимметрия лица и позы, кривошея, асимметричные двигательные паттерны, нарушения церебральной венозной гемодинамики, нарушения сна и аппетита, ограничение разведения бедер, задержка психомоторного развития, средний и высокий уровень тревожности. В анамнезе у 94,4% детей имели место отклонения в перинатальном периоде.

Патобиомеханические изменения состояли в асимметрии функциональной длины нижних конечностей, косом расположении таза, локальной болезненности в верхнешейной, грудопоясничной паравертебральной области, там же — выскальзывание складки Киблера. У всех детей отмечались «симптом клавиши», функциональный блок ПДС, чаще на уровне  $C_{III}-C_{IV}$ ,  $Th_{IV}-Th_V$ , сакроилиакального сочленения. При проведении кардиоинтервалографии у детей были обнаружены признаки задержки конвертации тех или иных примитивных рефлексов, причем результаты совпадали с полученными методом мануального мышечного тестирования по Гутхарду.

Статистический материал обработан в среде MS Windows 6.0.

Структура изучаемых показателей в группе обследованных ( $M \pm m$ ;  $p < 0,05$ )

Показатель	С ПЛР	Без ПЛР
Тревожность по тесту Люшера	7,6 ± 0,2	4,7 ± 0,2
Головная боль, баллы ВАШ	5,7 ± 0,2	2,0 ± 0,2
ЧСС, уд/мин	77 ± 8	64 ± 6
АД систолическое, мм рт. ст.	110 ± 8	120 ± 8
Коэффициент КА	> 0,9 ± 0,1	0,9 ± 0,1
%SpO <sub>2</sub>	92,8 ± 0,2	96,6 ± 0,2
Артерио-веноулярный коэффициент	2,3 ± 0,3	3,5 ± 0,4

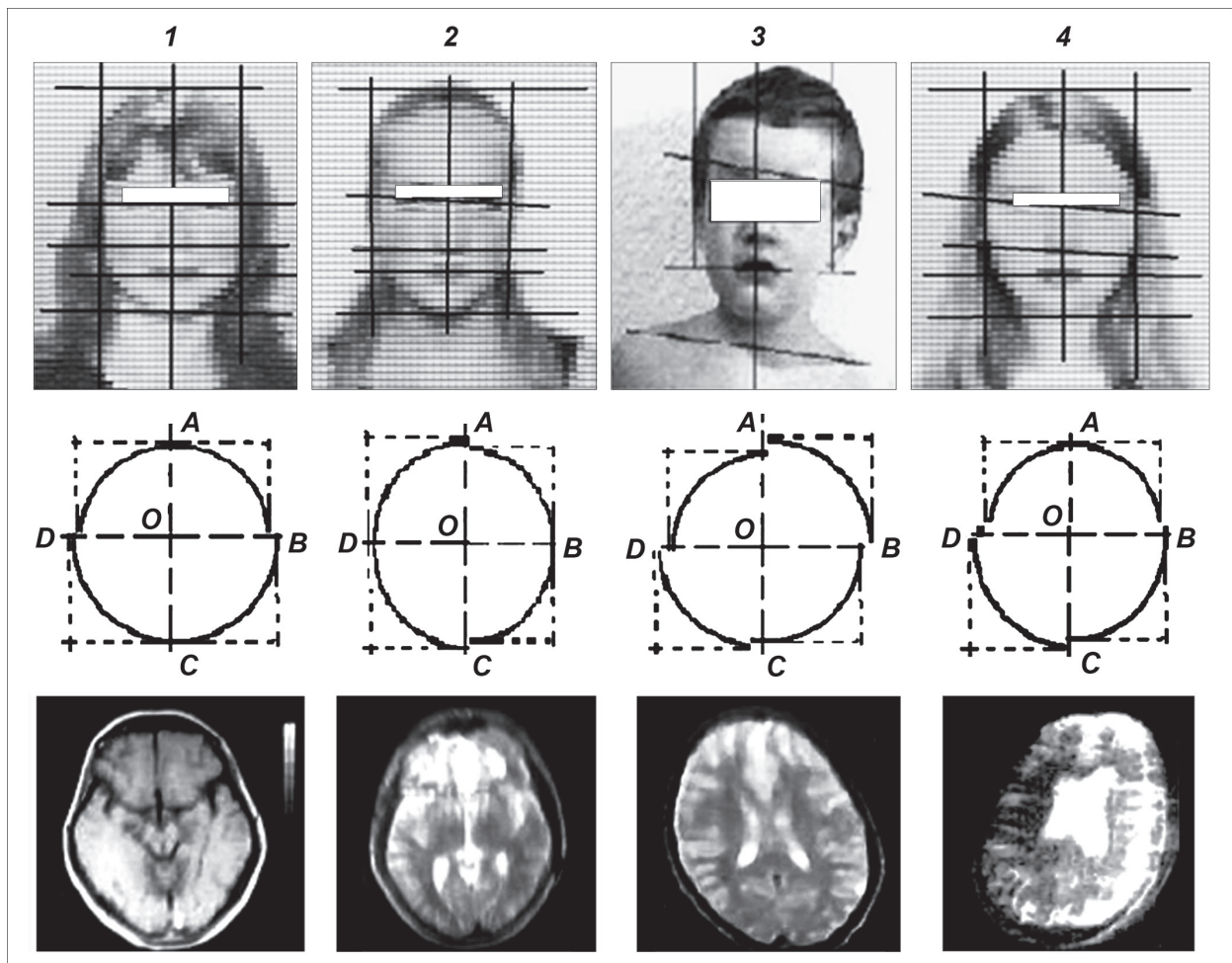


Рис. 1. Результаты визуального, краниоцефалометрического и МРТ-графического анализа.  
 Варианты: 1 — флексионно-экстензионный, 2 — латерофлексионный, 3 — ротационный, 4 — комбинированный.

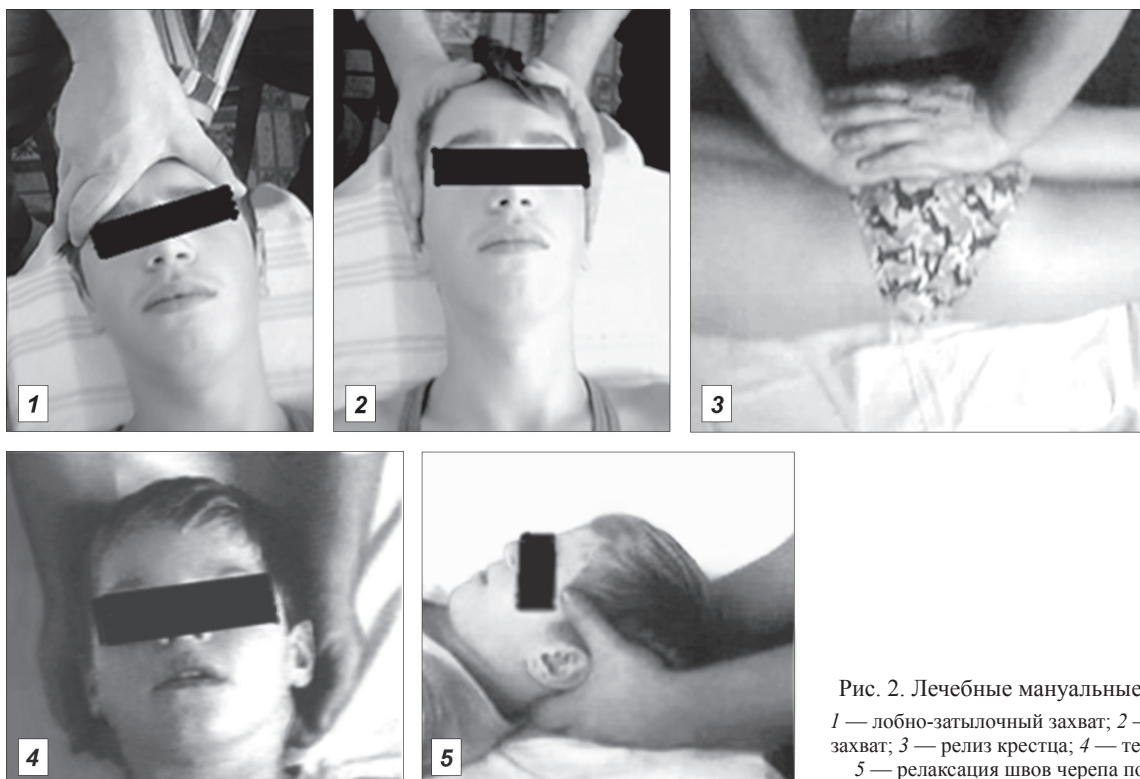


Рис. 2. Лечебные мануальные техники.  
 1 — лобно-затылочный захват; 2 — основной захват; 3 — релиз крестца; 4 — техника CV4; 5 — релаксация швов черепа по Гихину.

На базе лечебно-оздоровительного центра ДМИТНМ и городского центра СМ и ЛФК нами проведено лечение группы детей с ПЛР после травмы черепа, включавшее мануальную терапию, ЛФК, массаж. Предпочтение отдавалось мягким техникам остеопатической школы (6–8 процедур на курс, 1–2 раза в неделю), включая краниосакральную, специально разработанный комплекс нейрорефлекторной гимнастики, ПИР, ауто-ПИР (рис. 2).

Лечебно-реабилитационные мероприятия подбирались пациентам индивидуально в зависимости от сроков, возраста, клинических, визуальных, статодинамических, рентгенологических, краниоцефалометрических, нейрофизиологических критериев. Выделяли следующие патобиомеханические варианты отдаленных последствий черепно-мозговой травмы.

**Флекссионный** — увеличены геометрические размеры фронтального сектора черепа, %SpO<sub>2</sub> 96,8 ± 0,2, коэффициент КА 0,88 ± 0,3, доминируют гемодинамические венозные симметричные нарушения, дисфункции черепных нервов задней черепной ямки, гипотония (снижение стреч-рефлекса) мышц вентральной дуги, формирование статико-динамического паттерна «остановленного падения назад».

**Экстензионный** — увеличены геометрические размеры окципитального сектора черепа, %SpO<sub>2</sub> 96,7 ± 0,2, коэффициент КА 0,89 ± 0,3, доминируют гемодинамические артериальные симметричные нарушения, дисфункции черепных нервов передней ямки, гипотония мышц (снижение стреч-рефлекса) дорсальной дуги, формирование статико-динамического паттерна «остановленного падения вперед».

**Флекссионно-экстензионный** — увеличены геометрические вертикальные размеры черепа, %SpO<sub>2</sub> 95,7 ± 0,2, коэффициент КА 0,86 ± 0,3, доминируют ликворные симметричные нарушения, дисфункции черепных нервов передней и задней черепной ямки, перекрестная гипотония (снижение стреч-рефлекса) мышц вентральной и дорсальной дуги.

**Лятерофлекссионный** — увеличены геометрические размеры гомолатеральных секторов черепа, %SpO<sub>2</sub> 93,8 ± 0,2, коэффициент КА 0,84 ± 0,3, доминируют асимметричные гемодинамические и ликворные нарушения, односторонние дисфункции черепных нервов, односторонняя гипотония (снижение стреч-рефлекса) латеральной миофасциальной дуги, формирование статико-динамического паттерна «остановленного падения влево/вправо».

**Ротационный** — увеличены геометрические размеры гетеролатеральных секторов черепа, %SpO<sub>2</sub> 93,3 ± 0,2, коэффициент КА 0,82 ± 0,3, доминируют асимметричные ликворные нарушения и венозные нарушения вертебробазилярного бассейна, дисфункции черепных нервов средней ямки, гипотония мышц (снижение стреч-рефлекса) спиралевидной и глубокой миофасциальной дуги, формирование сложного статико-динамического паттерна «остановленного скручивания тела».

**Комбинированный** — сочетание всех вышеназванных нарушений, %SpO<sub>2</sub> 92,2±0,2, коэффициент КА 0,79 ± 0,3.

Упражнения	Описание	Примитивные рефлексы
	Подъем головы из положения лежа на животе 10-12 раз	Шейные тонические симметрические
	Подъем головы из положения лежа на спине 10-12 раз с поворотом головы в стороны	Шейные тонические асимметрические
	Подъем в сидячее положение на спине 6-10 раз, качание на спине	Галанта, Переза
	Наклоны вперед из положения сидя с прогибами назад 10-12 раз	Моро
	Ползание на четвереньках гомолатеральное и гетеролатеральное по 2-3 мин	Ползания, Бауэра
	Ползание по шведской стенке по 1-2 мин	Тот же
	Ловля меча (палки) 20-22 раза	Хватательный
	Ходьба шагом в среднем темпе 2-3 мин	Автоматизма походки
	Подъем на ступеньку в среднем темпе	Нижний хватательный

Рис. 3. Схема нейрорефлекторной гимнастики у пациентов с ПЛР.

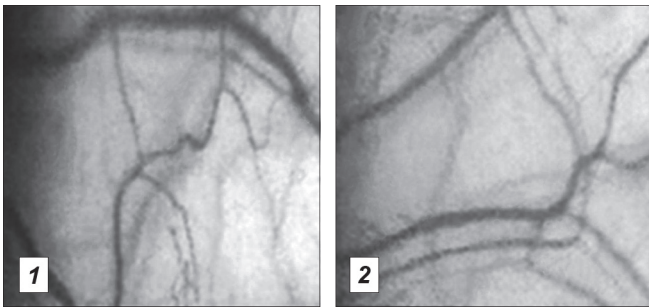


Рис. 4. Состояние микроциркуляторного русла бульбарной конъюнктивы до (1) и после (2) лечения.

При необходимости нами использовались ортопедические изделия, физиотерапевтические процедуры. Курс лечения составлял от 6 до 10 процедур 1–2 раза в неделю, массаж — через день по 10 процедур.

Нейрорефлекторная гимнастика назначалась ежедневно курсами до полугода и более и включала 8–12 упражнений на патогенетически значимый регион (рис. 3).

Положительный эффект получен у 92% пациентов, он подтвержден клиническими и лабораторно-инструментальными исследованиями. Отмечалась стабилизация гемодинамики, показателей мышечного тонуса, микроциркуляции в бассейне внутренней сонной артерии (рис. 4).

Отмечены положительная клиническая динамика и отсутствие активности ПЛР при кардиоинтервалографии, нормализация вегетативного баланса у всех пролеченных детей.

Нами выявлено, что нарушение краниальной патобиомеханики как следствие травмы черепа приводит к функциональным изменениям локомоторной системы, задержке конвертации ПЛР и возникновению разнообразных вегетативных дисфункций с нейрососудистыми и нейромышечными изменениями в черепе или в каком-либо регионе, а позднее нарушает афферентацию, антигравитационные реакции, снижает сатурацию кислородом тканей головы, вызывает нейротрофические изменения. Патобиомеханические изменения, возникающие при повреждениях черепа, могут корригироваться с использованием техник миофасциального релиза, висцеральных техник, краниосакральной терапии. Показателем эффективности применения различных техник мануальной терапии следует считать визуальные и краниоцефалометрические признаки краниофациальной асимметрии, уровень сатурации кислородом тканей головы, состояние статико-динамического равновесия, вегетативного гомеостаза, определяемые кардиоинтервалографическими, иридографическими методами, патологическую активность ПЛР краниоцервикального и сакрального уровня.

## Вывод

Нарушение краниальной патобиомеханики как следствие травмы черепа приводит к функциональным изменениям локомоторной системы, задержке конвертации ПЛР. Методы биомеханической мануальной коррекции являются наиболее доступными, экономичными и результативными при коррекции ПЛР.

## ЛИТЕРАТУРА

1. Бобко Я.Н., Часнык В.Г. Нехирургическая патология позвоночника и формирование типологических особенностей детского организма. Прикладная кинезиология. 2003; 2: 22—5.
2. Шаров Н.А., Крашенинников В.Л. Кардиоинтервалография как метод объективизации вегетативного дисбаланса у пациентов с патологической активностью примитивных рефлексов. Прикладная кинезиология. 2003; 3: 22—4.
3. Воронін Д. Проблеми фізичної реабілітації при захворюванні нервової системи у дітей. Спортивний вісник Придніпров'я. 2009; 2—3. 165—7.
4. Мачерет Є.Л., Парнікоза Т.П., Чуприна Г.М. та ін. Сучасний погляд на проблему черепно-мозкової травми та її віддалені наслідки. — Київ: Дія; 2005. 144 с.
5. Васильева Л.Ф. Алгоритмы мануальной диагностики и мануальной терапии патобиомеханических изменений мышечно-скелетной системы. Новокузнецк; 1999.
6. Шишмаков Ю.В. Возможности визуальной диагностики краниальных дисфункций. Прикладная кинезиология. 2007; 8—9: 72.
7. Доновна Н.А. Способ лечения отдаленных последствий черепно-мозговой травмы методом краниальной мануальной терапии. В кн.: IX Всероссийский съезд неврологов. Ярославль; 2006: 570.
8. Чикуров Ю.В. Краниосакральная мануальная терапия. М.: Триада-Х; 2003. 154 с.
9. Shafer J.P. Applied Kinesiology. London; 1996.
10. Upledger, J.E.: Craniosacral Therapy, Somatoemotional Release, Your Inner Physician and You. Palm Beach Gardens, Florida; UI Enterprises; 1991.

## REFERENCES

1. Bobko Y.N., Chasnik V.G. Non-surgical spine pathology of children // Applied kinesiology journal. 2003; 2: 22—5 (in Russian).
2. Sharov N.A., Krashennnikov V.L. Cardiofraphy as a method of vegetative disbalans diagnostic at patients with primitive locomotor reflexes. Applied kinesiology journal. 2003; 3: 22—4 (in Russian).
3. Voronin D. Problems of physical rehabilitation nervous diseases at child. Sportivniy visnyk Prydniprov'ya. 2009; 2—3: 165—7 (in Ukrainian).
4. Macheret E.L. et al. Modern view at problem of brain trauma syndrome. Kiev: Diya; 2005. 144 (in Ukrainian).
5. Vasiljeva L.F. Algorithm of manual diagnostic and therapy of pathobiomechanical changes of locomotor system. Novokuzneck; 1999 (in Russian).
6. Shishmakov Y.V. Abilities of cranial dysfunctions visual diagnostic. Applied kinesiology journal. 2007; 8—9. 72 (in Russian).
7. Donova N.A. Manual therapy methodic in treatment of post trauma brain syndrom. In materials IX Russian neurology congress. Yaroslavl; 2006. 570 (in Russian).
8. Chikurov Y.V. Craniosacral Manual Therapy. Moscow: Triada-X; 2003. 154 (in Russian).
9. Shafer J.P. Applied Kinesiology. London; 1996.
10. Upledger, J.E.: Craniosacral Therapy, Somatoemotional Release, Your Inner Physician and You. Palm Beach Gardens, Florida; UI Enterprises; 1991.

Поступила 17.02.14

Received 17.02.14