

3. Тышкевич Т.Г., Пonomarenko Г.Н. Многоуровневая полисенсорная стимуляция функций мозга лечебными физическими факторами. Вопросы курортологии. 2009; 6: 3–11.
4. Крацов Ю.И., Шевченко К.В. Дисфункция неспецифических систем мозга при абсансных эпилептических припадках у детей и возможность ее коррекции магнитолазерным излучением. Неврология Урала и Сибири. 1999; 9: 40–4.
5. Бехтерева Н.П. Здоровый и больной мозг человека. Л.: Наука; 1980.
6. Hufnagel A., Elger C.E., Durwen H.F., Böker D.K., Entzian W. Activation of the epileptic focus by transcranial magnetic stimulation of the human brain. Ann. Neurol. 1990; 27: 49–60.
7. Матяш М.Н. Электростимуляция и магнитолазеротерапия в восстановительном лечении больных с церебральными венозными дистопиями при травматической энцефалопатии. В кн.: II Международного конгресса "Восстановительная медицина и реабилитация". М.; 2005 г. Москва. Available at: http://expodata.ru/~expopress/2005/mr/mr05_tez_matyash.php
8. Ohshiro T. Low reactive-level laser therapy: practical application. Wiley, 1991.
2. Gurova N.Yu., Babina L.M. Effectiveness of a dynamic magnetotherapy with a frequency of modulations of 10 Hz in a complex of sanatorium rehabilitation of children with cerebral paralysis. In: Ponomarenko G.N., Bolotova N.V., Raygorodskiy Yu.M., ed. Transcranial magnetotherapy. Saratov: Sarat. Medical University; 2008: 74–82 (in Russian).
3. Tyshkevich T.G., Ponomarenko G.N. Multilevel polytouch stimulation of functions of a brain by medical physical factors. Balneology questions. 2009; 6: 3–11 (in Russian).
4. Kravtsov Yu.I., Shevchenko K.V. Dysfunction of nonspecific systems of a brain at absansny epileptic seizures at children and possibility of its correction by a magnetolaser radiation. J. Neurology of Ural and Siberia. 1999; 9: 40–4 (in Russian).
5. Bechtereva N.P. Healthy and sore brain of the person. Leningrad: Science; 1980 (in Russian).
6. Hufnagel A., Elger C.E., Durwen H.F., Böker D.K., Entzian W. Activation of the Epileptic Focus by Transcranial Magnetic Stimulation of the Human Brain. Ann. Neurol. 1990; 27: 49–60.
7. Matyash M.N. Electrostimulation and magnetolaser therapy in the reduction treatment of patients with cerebral venous dystopias at traumatic encephalopathy: The reduction medicine and rehabilitation: Materials II of the International congress. 20-21 sept 2005. Moscow. Available at: http://expodata.ru/~expopress/2005/mr/mr05_tez_matyash.php (in Russian).
8. Ohshiro T. Low reactive-level laser therapy: practical application. Wiley, 1991.

REFERENCES

Поступила 18.01.13

© И.В. КОШЕЛЕВА, А.В. СИМОНОВА
УДК 615.31:546.214|03.616.5-092:612.017.1И.В. Кошелева¹, А.В. Симонова²**Озонотерапия в лечении иммунозависимых дерматозов**¹Первый МГМУ им. И.М. Сеченова, Минздравсоцразвития РФ, 119991, ²«СМ-Клиник»¹Kosheleva I.V., ²Simonova A.V.**OZONOTHERAPY IN THE TREATMENT OF IMMUNODEPENDENT DERMATOSES**¹1ST Moscow state "Sechenov" Medical University, ²"SM-Klinik"

В настоящее время показано, что в основе патогенеза многих дерматозов лежат различные изменения иммунитета. Воздействие на иммунопатогенез хронических дерматозов является важным компонентом их комплексного лечения. Кислородно-озоновая терапия (озонотерапия) – физиотерапевтический метод лечения, оказывающий на организм больных дерматозами в том числе иммуностропное действие. В настоящем исследовании изучались различные нюансы механизма иммуностропного действия озонотерапии. Использован инновационный нестандартный подход, а именно: определение показателей естественного аутоиммунитета и сопоставление их с результатами исследования некоторых параметров цитокинового профиля у больных с ограниченной склеродермией (ОСД) и ангиитами кожи (АК).

Ключевые слова: озонотерапия, дерматозы, иммунитет, аутоиммунитет, цитокины, склеродермия, ангииты кожи

Pathogenesis of many dermatoses is known to be related to immune disturbances and their correction is an important component of combined therapy of these conditions. Application of oxygen and ozone (ozonotherapy) is a physiotherapeutic technique having immunotropic action. The present work was designed to study various aspects of this action. We used a non-standard innovative approach including determination of characteristics of innate autoimmunity and compared them with certain parameters of cytokine profile in patients with localized scleroderma and skin angiitis.

Key words: ozonotherapy, dermatoses, immunity, autoimmunity, cytokines, scleroderma, skin angiitis

Предметом нашего исследования являлось определение эффективности озонотерапии при ограниченной склеродермии (ОСД) и ангиитах (васкулитах) кожи (АК).

Кошелева Ирина Владимировна (Kosheleva Irina Vladimirovna), e-mail: irina@msk.org.ru; Симонова Альбина Валерьевна (Simonova Albina Valerievna)

Поскольку в основе патогенеза многих дерматозов лежат различные иммунные нарушения, следовательно, воздействие на иммунопатогенез является важным компонентом комплексного лечения. Поэтому изучению иммуностропных препаратов и разработке адекватных методов направленной иммунокоррекции в настоящее время уделяется большое внимание. При комплексном лечении дерматозов предпринима-

ются различные попытки иммунокоррекции, однако, традиционно – в основном иммуносупрессивными методами (кортикостероидные гормоны, цитостатики, нестероидные противовоспалительные средства, моноклональные антитела к провоспалительным цитокинам и т. п.).

Важное место в лечении хронических, в том числе иммунозависимых дерматозов, всегда занимали физиотерапевтические методы лечения, одним из которых является кислородно-озоновая терапия (озонотерапия). При применении системных методик озонотерапии отмечается улучшение реологических свойств крови, повышение эффективности кожной микроциркуляции и снабжения кислородом тканей, а также активация собственных эндогенных антиоксидантных систем организма, выравнивание баланса про- и антиоксидантов. Накоплены убедительные клинические данные, по иммунотропному действию озонотерапии, но исследования на эту тему были до сих пор немногочисленными и фрагментарными. В частности, доказано как прямое, так и опосредованное иммунотропное действие озонотерапии (реализуемое через различные механизмы регуляции гомеостаза). Озонотерапия способствует нормализации показателей клеточного иммунитета, оказывает модулирующее влияние на гуморальное звено иммунитета и активацию фагоцитарного звена иммунитета.

В предпринятом комплексном исследовании выявлены различные нюансы механизма воздействия озонотерапии (как прямого, так и опосредованного) на основные патогенетические звенья дерматозов. В исследовании использован инновационный нестандартный подход, а именно: определение показателей естественного аутоиммунитета и сопоставление их с результатами исследования некоторых параметров цитокинового профиля.

В ходе нашего исследования проводилось изучение влияния озонотерапии на клинические проявления и динамику некоторых показателей иммунного статуса у больных ОСД и АК.

ОСД – дерматоз, характеризующийся склерозом кожи и в некоторых случаях подлежащих тканей. Полагают, что ОСД является аутоиммунным заболеванием, поражающим единственный орган – кожу. В патогенезе ОСД отмечены изменения как в клеточном, так и в гуморальном звене иммунитета. Более чем у 90% больных ОСД выявляют циркулирующие аутоантитела. Установлено увеличение содержания при ОСД широкого спектра сывороточных цитокинов, в том числе интерлейкинов (IL) 1 β , 2, 4, 8, 10, 13, 17, а также TNF α .

М. Hasegawa и соавт. [3, 4] показали более высокое содержание при ОСД сывороточных IL-4 и IL-13. Авторы предполагают, что IL-4, IL-10 и IL-13 вносят существенный вклад в развитие ОСД, при этом IL-13 может являться индикатором системного воспаления [3]. В исследованиях К. Kurasawa и соавт. [6] высказано мнение, что IL-17 играет важную роль в патогенезе ОСД, вызывая пролиферацию фибробластов, продукцию IL-1 и экспрессию молекул адгезии на эндотелиальных клетках. Более противоречивы све-

дения литературы об обнаружении при склеродермии TNF α и его участии в механизмах развития ОСД.

АК – это группа дерматозов, в которой первоначальным и ведущим звеном клинической и патоморфологической симптоматики является неспецифическое воспаление стенок дермальных и гиподермальных кровеносных сосудов разного калибра. В основе развития воспалительного поражения сосудов лежит ряд иммунных патогенетических механизмов. Показано, что иммунные агрегаты, образовавшиеся при значительном избытке антигенов, могут обладать токсическим действием. В образовании токсических иммунных комплексов основную роль играют IgG и IgM, т. е. связывающие комплемент фракции иммуноглобулинов. Однако в развитии АК могут также принимать участие комплексы, образованные IgA (т. е., не связывающие комплемент), с активацией белков комплемента по альтернативному пути. Такой путь был установлен R. Hene и соавт. [5] при развитии геморрагического ангиита).

Таким образом, очевидно, что проблема исследования механизмов формирования, диагностики и коррекции иммунопатологических состояний у больных ОСД (традиционно считающийся аутоиммунным) и АК (иммунокомплексная патология) особенно актуальна вследствие многообразия, разнонаправленности и неоднозначности иммунных нарушений у больных этими дерматозами.

Озонотерапия в клинике кожных и венерических болезней им. В.А. Рахманова УКБ № 2 Первого МГМУ им. И.М. Сеченова применяется с 1993 г. В клиническую практику были внедрены методики системной и наружной озонотерапии, показавшие свою высокую эффективность в комплексной терапии таких дерматозов, как трофические язвы, зудящие дерматозы, пиодермии, угревая болезнь, розацеа и др. Проведение озонотерапии пациентам с ОСД и АК было обусловлено известным противовоспалительным и антигипоксическим действием озона, а также его способности активизировать микроциркуляцию. Однако в процессе накопления клинического опыта все более очевидным становился факт, что многокомпонентное саногенетическое действие озона обусловлено в том числе и его очевидным иммунотропным действием.

Целью предпринятого исследования явилось: разработка алгоритмов применения различных методик озонотерапии в комплексном лечении ОСД и АК и определение их оптимальных сочетаний.

В качестве лабораторного контроля эффективности проводимой озонотерапии осуществлялось определение уровней основных провоспалительных цитокинов и аутоантител-маркеров состояния естественного аутоиммунитета. В ходе исследования в основных группах наблюдения пациентам назначали традиционное медикаментозное лечение (антигистаминные, витаминные, аминокислотные препараты, нестероидные противовоспалительные и сосудистые средства – венотоники и гемокينات, мазевая терапия), дополняемое озонотерапией, в контрольной группе пациенты получали только медикаментозное лечение без включения озонотерапии.

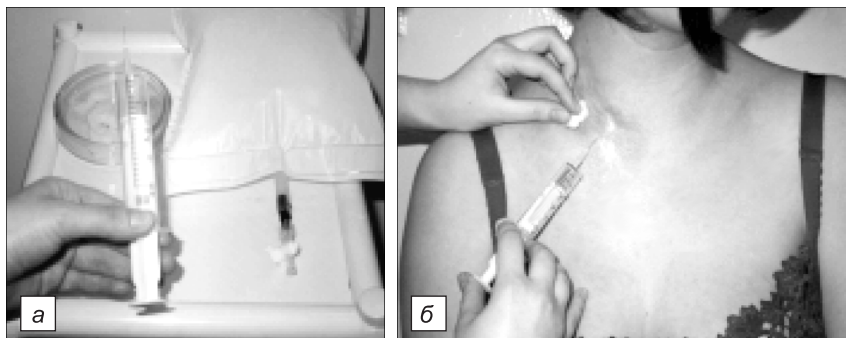


Рис. 1. Процедура подкожного введения кислородно-озоновой газовой смеси.
а – набор для обкалывания; б – процедура обкалывания.

Под наблюдением находились 375 больных с различными клиническими формами ограниченной склеродермии (325 человек – основная группа наблюдения, 50 человек – контрольная группа). 94% больных находились в активном возрасте от 21 до 60 лет. Соотношение мужчин к женщинам составило 1: 8,3. Давность заболевания составляла от 2–3 мес до 20–22 лет. В группе больных ОСД были представлены следующие клинические разновидности кожного процесса: бляшечная склеродермия, линейная склеродермия, болезнь белых пятен, идиопатическая атрофодермия Пазини–Пьерини. У 82,5% кожный процесс находился в стадии индурации, у остальных – в стадии атрофии. В 70,8% случаев отмечалось небольшое количество склеродермических очагов от 1 до 5. Локализация высыпаний у большинства больных ограничивалась кожей туловища; одностороннее поражение при линейной склеродермии наблюдалось у 12 пациентов. Поражение лица по типу "удар саблей" имели 4 больных, склеродермию головки полового члена – 22 больных.

Под наблюдением находились также 308 больных с различными разновидностями полиморфно-

дермального АК и различными типами хронической пигментной пурпуры (268 человек – основная группа наблюдения, 40 человек – контрольная) в возрасте от 19 до 74 лет с давностью заболевания от 1 мес до 20 лет. Мужчины составляли 37,7% больных, женщины – 62,3%. При обследовании были выявлены разнообразные сопутствующие заболевания, многие из которых, несомненно, играли отягощающую роль в упорном течении и частых рецидивах АК (гипертоническая болезнь, ИБС, хроническая венозная недостаточность, воспалительные заболевания женской половой

сферы и ЛОР-органов), не явившись, тем не менее, причиной исключения того или иного больного из обследования и противопоказанием для проведения кислородно-озоновой терапии.

Для лечения больных с ОСД и АК были применены следующие лечебные комбинации методик озонотерапии [2]. В качестве базовой методики всем больным в основных группах наблюдения использовалось внутривенное введение озонированного физиологического раствора (ОФР). Пациентам с ОСД лечебный комплекс дополнялся подкожными инъекциями кислородно-озоновой газовой смеси в область очагов поражения, пациентам с АК – проточной газацией очагов поражения на нижних конечностях. Озонотерапия проводилась курсами, во время которых воздействие физическим фактором осуществлялось либо ежедневно, либо через 1–2 дня, а методики наружного и общего воздействия – чередовались [2].

Основой аппаратного обеспечения метода явилась озонотерапевтическая установка отечественного производства УОТА-60-01 ("Медозон", Россия). Насыщение физиологического раствора озоном проводилось путем пропускания (барботирования) кислородно-озоновой смеси через раствор.

При подкожном проведении введения кислородно-озоновой смеси использовали пластиковый мешок, наполняемый смесью с заданной концентрацией озона. Для проведения процедур к пластиковому мешку присоединялся шприц, который заполняли кислородно-озоновой смесью с концентрацией озона от 1 до 15 мг/л, после чего ее микроиглой вводят подкожно в области очага поражения (рис. 1). Количество




Рис. 2. Наружное применение кислородно-озоновой газовой смеси – процедура проточной (обдувной) газации.

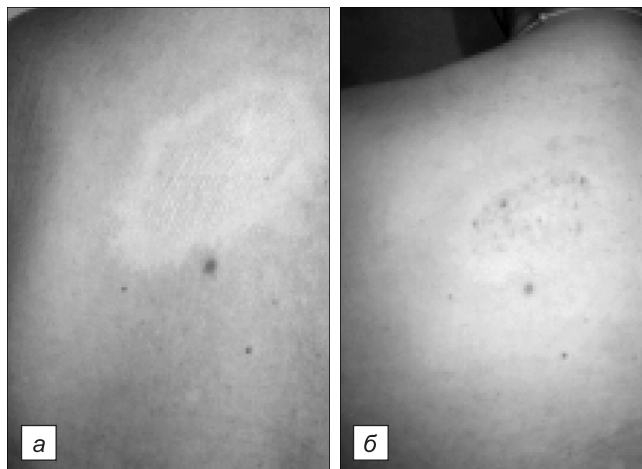


Рис. 3. Ограниченная склеродермия до (а), и после (б) лечения.

вводимой газовой смеси варьировалось от 2–3 до 15–20 мл на одну точку. Число точек введения газовой смеси и количество введенного газа во время одной процедуры инъекционной озонотерапии определялось в зависимости от стоящих задач.

При проведении проточной газации пораженная конечность помещалась в специальную камеру («мешок», или «сапог»), изготовленную из озоностойкого материала, которая заполнялась кислородно-озоновой газовой смесью с концентрацией озона от 2 до 60 мг/л и верх которого уплотнялся лентой-липучкой (рис. 2). Камера заполнялась кислородно-озоновой газовой смесью, после чего смесь поступала в деструктор установки. Длительность процедуры – от 15 до 30 мин. После окончания указанного выше времени перед снятием пластиковый мешок продувался в течение 5–10 минут чистым кислородом.

При проведении озонотерапии учитывались следующие противопоказания: нарушения свертываемости крови в сторону гипокоагуляции, в первую очередь – тромбоцитопению; гипертиреоз; повышенную судорожную готовность. Побочных эффектов при проведении кислородно-озоновой терапии отмечено не было.

Больные ОСД субъективно отмечали улучшение своего состояния отмечали после 2–3-й процедуры системной озонотерапии. Заметный регресс склеродермических очагов становился очевиден в конце 2-й недели лечения и постепенно нарастал по мере продолжения терапии. Процедуры подкожного обкалывания у этих пациентов отличались некоторой болезненностью, если речь шла об очагах поражения с явлениями индурации. В этом случае техника процедуры модифицировалась в сторону более глубокого и плавного введения иглы под очаг поражения.

Средние значения иммунных показателей до лечения

Диагноз	TNFα, пг/мл	IL-2, пг/мл	IL-17A, пг/мл	TNF-RI, пг/мл
ОСД	9,96 ± 1,23	0,47 ± 0,11	1,72 ± 0,48	2,56 ± 0,29
Ангииты	9,82 ± 0,98	0,34 ± 0,10	5,62 ± 1,48	1,95 ± 0,15

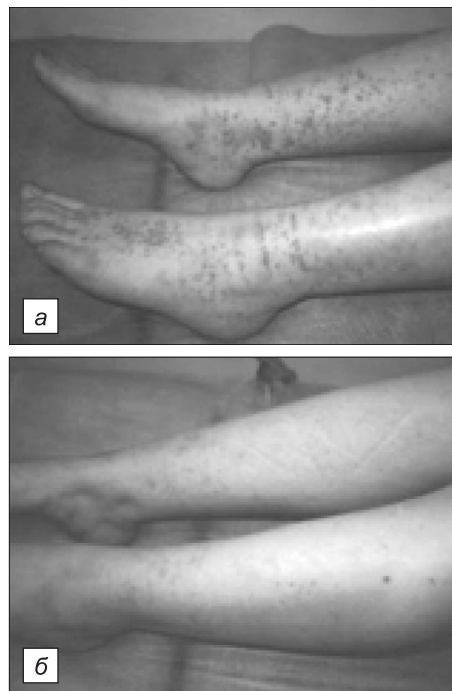


Рис. 4. Хроническая пигментная пурпура до (а) и после (б) озонотерапии.

При обкалывании очагов, в которых превалировали явления атрофии направление входа иглы оставалось параллельным коже, но более поверхностным. У больных с признаками прогрессирования склеродермического процесса (при наличии лилового венчика по периферии очага) обкалывание также ощущалось как достаточно болезненное. В этом случае процедуры обкалывания начинались не сразу, а после получения пациентом 2–3 внутривенных инфузий ОФР, т. е. через 4–5 дней от начала лечения. Купирование воспалительных явлений в очаге позволяло ощутить процедуру обкалывания.

В процессе лечения больные раньше всего отмечали исчезновение зуда и чувства стягивания кожи. В очагах поражения постепенно бледнел и исчезал периферический лиловатый венчик, кожа принимала более «теплый» оттенок, близкий к оттенку нормальной кожи, смягчались явления индурации (рис. 3). Стадия

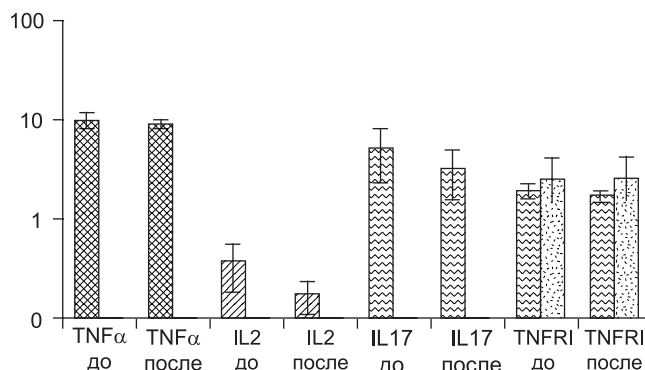


Рис. 5. Изменения уровней цитокинов в сыворотке крови у больных ОСД.

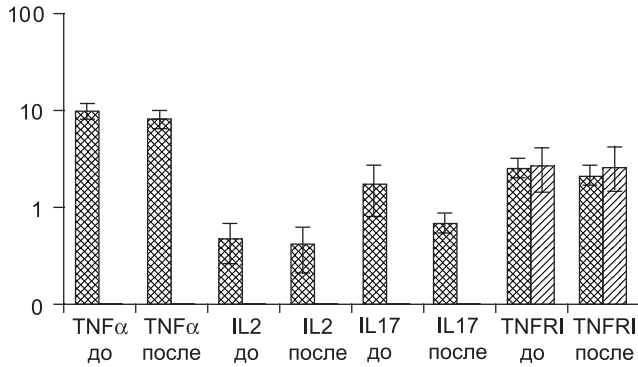


Рис. 6. Изменения уровней цитокинов в сыворотке крови у больных АК.

кожного процесса не имела существенного значения: у больных с признаками прогрессирования дерматоза позитивные изменения в клинической картине наступали в те же сроки, что и у пациентов с превалированием явлений атрофии в очагах поражения.

В целом положительный клинический эффект (т. е. состояние, близкое к клиническому излечению или значительное улучшение) после проведения трех последовательных курсов комбинированной озонотерапии в течение 8–12 мес в группе больных ОСД был отмечен у 86,5% больных.

Среди пациентов с АК прежде всего обращал на себя внимание быстрый регресс жалоб пациентов на зуд и чувство тяжести в нижних конечностях, существенное уменьшение болезненности в местах высыпаний. Отмечались быстрый регресс отежности кожи и активное очищение эрозивных и язвенных дефектов от гнойно-некротических наслоений. Также быстро и полностью регрессировали геморрагические высыпания и значительно уменьшалась инфильтрация элементов сыпи (рис. 4). В целом же в группе больных АК, получавших озонотерапию, положительный клинический эффект отмечен у 69,1% больных.

В качестве контроля эффективности проводимой озонотерапии и для оценки иммуотропного действия озонотерапии у пациентов с ОСД и АК проводилось изучение сывороточного содержания цитокинов – фактора некроза опухоли (TNF α , интерлейкинов IL-2, IL-17A и уровня рецепторов в сыворотке к цитокину TNF α (TNF RI).

В таблице представлены средние значения содержания исследованных цитокинов при изучаемых дерматозах до лечения и после проведенной озонотерапии. Очевидно, что до лечения в сыворотке пациентов отмечен повышенный уровень всех трех исследованных цитокинов; содержание рецепторов TNF-RI при всех дерматозах было в пределах нормальных значений.

Согласно использованной методике исследования, цитокины TNF α , IL-2, IL-17A в крови здоровых доноров не обнаруживаются, значения TNF RI ($2,67 \pm 0,69$ мл). Полученные данные указывают на то, что при изучаемых заболеваниях имелись признаки системного активного воспалительного процесса (на что указывают повышенные уровни TNF α и IL-17A), а также признаки выраженной активации иммунитета (повышенные уровни IL-2, IL-17A). На рис. 5 и 6 представлены изменения уровней исследованных цитокинов в процессе озонотерапии у пациентов с ОСД и АК.

После курса озонотерапии у больных с ОСД достоверно снизились уровни IL-17A, что свидетельствует об уменьшении активности хронического воспалительного процесса и IL-2, что обусловлено уменьшением активности иммунокомпетентных клеток. Кроме того, выявлено уменьшение содержания

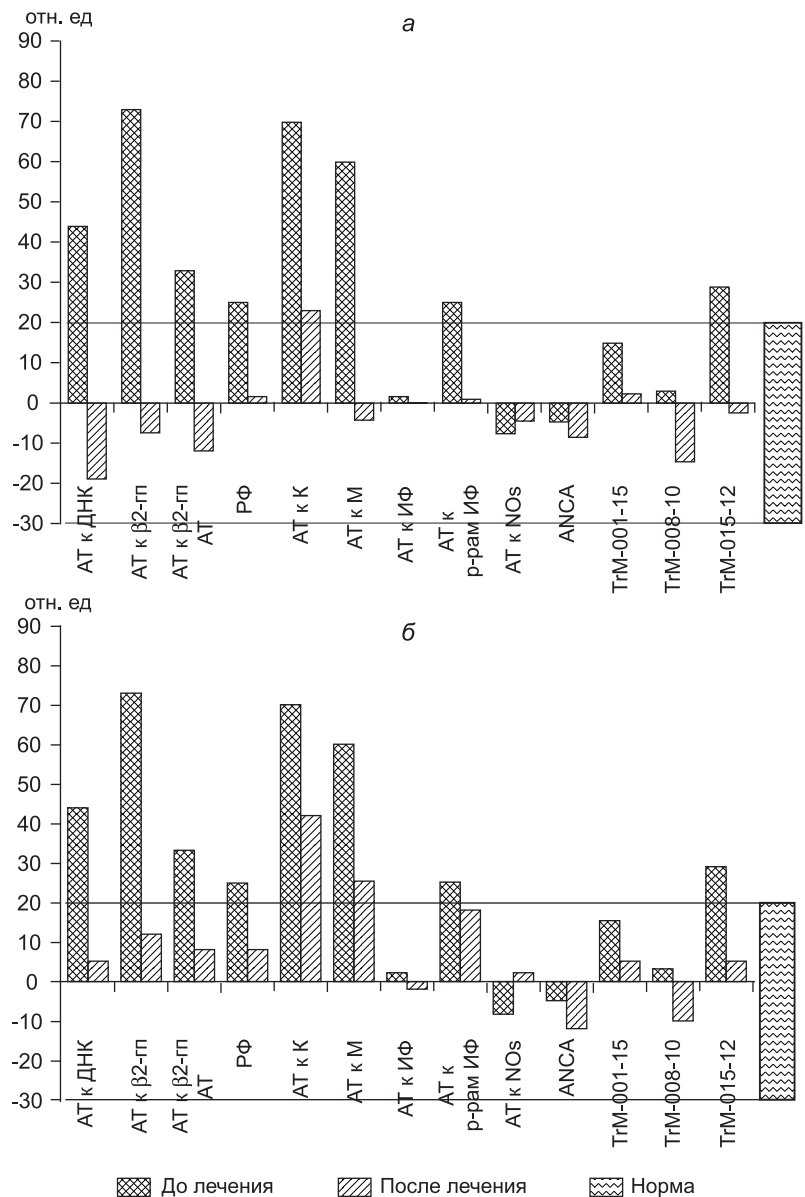


Рис. 7. Динамика исходно повышенных уровней ААТ у больных ОСД. а – под влиянием озонотерапии; б – в контрольной группе.

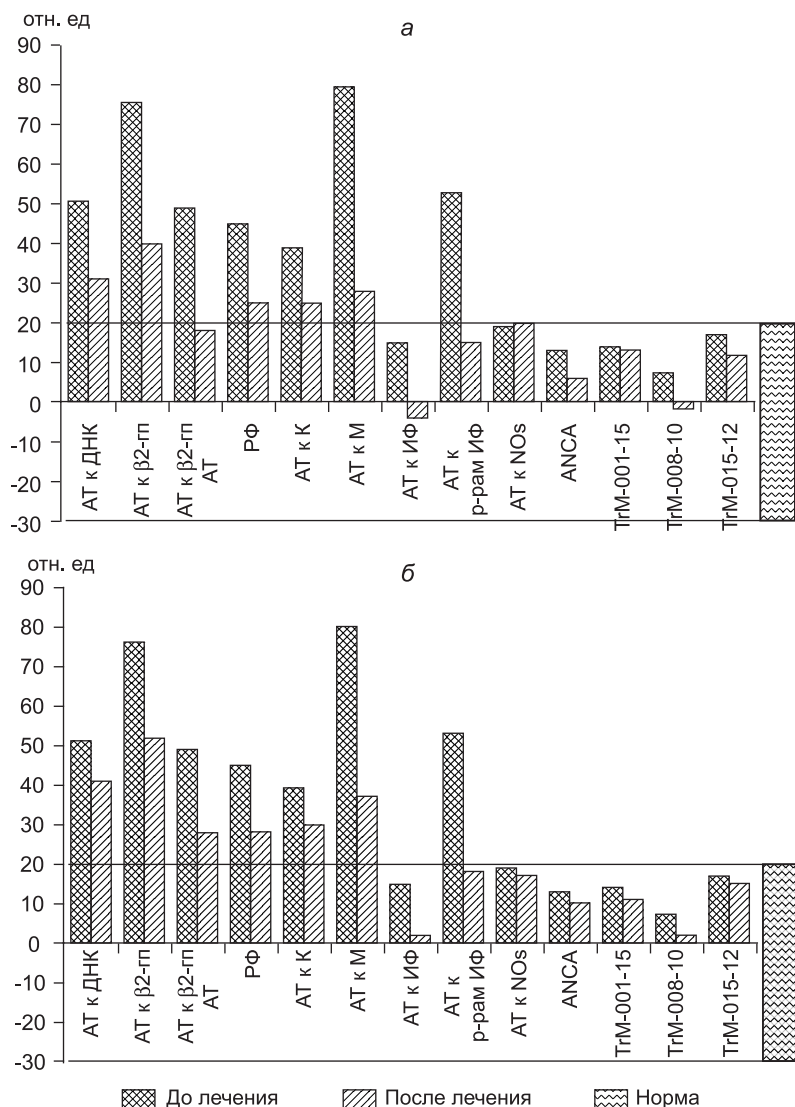


Рис. 8. Динамика исходно повышенных уровней ААТ у больных АК. а – под влиянием озонотерапии; б – в контрольной группе.

рецепторов к TNFα, по-видимому, за счет усиленного образования комплексов – TNF-R1–TNFα, что также является положительным клинико-лабораторным признаком.

У пациентов с АК после лечения достоверно снизились значения показателей двух провоспалительных цитокинов – TNFα и IL-17A, что указывает на значительное снижение активности воспалительного процесса. Таким образом, при оценке эффективности озонотерапии по динамике показателей иммунитета отмечено, что ее применение приводит к достоверному снижению исходно повышенных в сыворотке уровней провоспалительных цитокинов, что подтверждает патогенетическую обоснованность озонотерапии, приводящей к снижению активности воспалительного процесса и уменьшению выраженности «иммунного воспаления».

У пациентов с ОСД и АК с целью выявления признаков активации иммунитета, наличия в патогенезе заболевания аутоиммунного компонента и его выраженности, а также остроты воспалительного процес-

са также оценивали содержание аутоантител (ААТ) в сыворотке крови.

Исследовалось содержание:

а) ААТ, отражающих наличие признаков системного воспалительного процесса, в частности ААТ к двуспиральной (нативной) ДНК (ААТ к ДНК); ААТ к β₂-гликопротеину (ААТ к β-ГП), характеризующих наличие и выраженность антифосфолипидного синдрома (АФС); ААТ к Fc-фрагменту молекул иммуноглобулинов (Fc-Ig) – так называемого ревматоидного фактора (РФ); ААТ к γ-интерферону (ИФН) и к его рецепторам (ААТ к ИФ и ААТ к р-р или ИФ);

б) ААТ, определяющих состояние соединительной ткани: ААТ к коллагену и миозину (ААТ к К и ААТ к М);

в) ААТ, характеризующих наличие сосудистых изменений: ААТ к NO-синтазе; ААТ к антигенам эндотелия сосудов (ANCA); ААТ к белкам мембран тромбоцитов ААТ к Trm.

В результате проведенного исследования обнаружено, что у большинства (69%) обследованных пациентов с разными дерматозами имелись иммунологические проявления активного воспалительного процесса (повышение содержания ААТ к ДНК и/или к γ-ИФН, повышенный уровень РФ и признаки АФС).

В группе больных ОСД, прежде всего, обращало на себя внимание значительное превышение уровня антител к коллагену и миозину и показателей АФС по сравнению с таковым в контрольной группе, что вполне согласуется с существующими взглядами на патогенез этого дерматоза. А уровни РФ и антител к γ-ИФН и его рецепторам были у этих больных наименее значимы, что также согласуется с тем фактом, что при ОСД клинически островоспалительные изменения на коже по сравнению с другими дерматозами выражены минимально. В группе больных АК выявлены признаки иммуноактивации (повышение уровня антител к ДНК, наличие признаков АФС и умеренное повышение РФ).

После проведения озонотерапии в группе больных ОСД нормализовались все исходно измененные показатели и компенсировались признаки аутоиммунной васкуло- и тромбопатии. В группе больных АК сохранялись лабораторные признаки воспалительного процесса, повышенного апоптоза и АФС. Это может быть связано с выраженным повреждением эндотелия сосудов и тромбопатией, характерных для данной патологии. Тем не менее исходно повышенные иммунные показатели демонстрировали тенденцию к снижению (рис. 7 и 8).

Таким образом, для пациентов с ОСД озонотерапия показала себя высокоэффективным методом лечения. Это подтверждалось нормализацией практически всех исходно измененных показателей аутоиммунитета, включая признаки аутоиммунной васку-

ло- и тромбопатии и снижением уровня провоспалительного цитокина IL-17A и активатора иммунного воспаления IL-2. У большинства пациентов с АК на фоне хорошего клинического эффекта после озонотерапии, тем не менее, сохранялись лабораторные признаки аутоиммунного воспалительного процесса, повреждения эндотелия сосудов и тромбопатии. После проведения озонотерапии у больных с ангиитами достоверно снижались уровни одновременно двух провоспалительных цитокинов – TNF α и IL-17A, что указывает на значительное снижение активности воспалительного процесса и патогенетически обосновывает эффективность озонотерапии.

Таким образом, по результатам проведенного исследования сделаны следующие заключения:

1) озонотерапия достоверно приводит к регрессу основных клинических проявлений хронических иммунозависимых дерматозов, что выражается в ее клинической эффективности у 86,5% больных ОСД и у 69,1% больных АК;

2) хронические иммунозависимые дерматозы (ОСД, АК) в целом характеризуются общностью сдвигов значений основных иммунологических показателей (параметров провоспалительного цитокинового профиля и естественного аутоиммунитета) – преимущественно в сторону повышения их сывороточных уровней (69% больных);

3) саногенетические механизмы эффективности озонотерапии при хронических иммунозависимых дерматозах подтверждаются достоверным снижением в сыворотке крови наблюдаемых больных после лечения уровня провоспалительных цитокинов TNF α (на 14,6%), IL-17A (на 51,9%) и IL-2 (на 57,7%) (при стабильном сывороточном уровне рецепторов к TNF α –TNF-R1) и параллельным снижением сывороточных уровней естественных ААТ (ААТ к ДНК – на 40–80%, ААТ к β_2 -гликолипопротеину – на 40–65%, ААТ к рецепторам β_2 -ГП – на 50–75% и ААТ к белкам соединительной ткани – на 30–60%);

4) у пациентов с АК озонотерапия не оказывает заметного влияния на сывороточные уровни «сосудистых» ААТ (ААТ к NO-синтазе, ААТ к антигенам эндотелия сосудов и ААТ к белкам мембран тромбоцитов), что указывает на неполную компенсацию признаков аутоиммунной ангиопатии и тромбоцитопатии, требующую дополнительной медикаментозной коррекции; 5) у пациентов с ОСД проведение системной озонотерапии приводит к нормализации сывороточных уровней ААТ – маркеров повреждения эндотелия и нарушения регуляции сосудистого тонуса.

По результатам иммунологических тестов можно сделать заключение о выраженном иммунотропном эффекте озонотерапии на разные звенья иммунитета и ее модулирующем влиянии на различные иммунологические параметры.

Результаты выполненных исследований позволяют рекомендовать озонотерапию в качестве активного физиотерапевтического фактора в комплексном

лечении хронических дерматозов для повышения его эффективности. Комбинированная озонотерапия может быть использована для лечения больных с различными формами ОСД независимо от стадии заболевания. Количество курсов системной кислородно-озоновой терапии (по 7–9 процедур), необходимых для получения устойчивого клинического эффекта, варьируется от 2–3 до 6–7 с межкурсовыми интервалами 3–6 мес. Подкожные инъекции кислородно-озоновой газовой смеси рекомендовано проводить больным с единичными очагами склеродермии как в индуративной, так и в индуративно-атрофической стадии.

У больных АК комбинированная озонотерапия может применяться вне зависимости от степени активности процесса, причем в случаях отсутствия выраженных дефектов кожного покрова (некроза, эрозий, язв) можно ограничиться проведением процедур только системной озонотерапии. Рекомендуемая длительность курса лечения – 4–5 «блоков» процедур комбинированной озонотерапии (1 «блок» – 1–2 процедуры системной озонотерапии + 1 процедура проточной газации).

ЛИТЕРАТУРА

1. Иванов О.Л. Современные аспекты проблемы ангиитов кожи // Вестник РАМН. 1995; 1: 7–9.
2. Кошелева И.В., Иванов О.Л., Виссарионов В.А. и др. Применение кислородно-озоновой смеси в дерматологии и косметологии. Методические рекомендации МЗ РФ. Экспериментальная и клиническая дерматокосметология. 2004; 1: 29–38.
3. Hasegawa M., Fujimoto M., Kikuchi K. et al. Elevated serum levels of interleukin 4 (IL-4), IL-10, and IL-13 in patients with systemic sclerosis. J. Rheumatol. 1997; 24 (2): 328–32.
4. Hasegawa M., Fujimoto M., Kikuchi K. et al. Elevated serum tumor necrosis factor-alpha levels in patients with systemic sclerosis: association with pulmonary fibrosis. J. Rheumatol. 1997; 24 (4): 663–5.
5. Hene R. J., Velthuis P., van de Wiel A. et al. The relevance of Ig A deposits in vessel walls of clinically normal skin. Arch. Intern. Med. 1986; 146: 745–9.
6. Kurasawa K., Hirose K., Sano H. et al. Increased interleukin-17 production in patients with systemic sclerosis. Arthr. Rheum. 2000; 43 (11): 255–63.

REFERENCES

1. Ivanov O.L. Actual aspects of skin vasculitis problems. Vestnik of Russian Academy of Medical Sciences. N 1, p. 7–9; 1995.
2. Kosheleva I.V., Ivanov O.L., Vissarionov V.A. et al. Ozonotherapy. Application of oxygen-ozone mixture in dermatology and cosmetology. Guidelines of Russian Ministry of Health. J. of Experimental and Clinical Dermatocosmetology. N 1, p. 29–38; 2004.
3. Hasegawa M., Fujimoto M., Kikuchi K. et al. Elevated serum levels of interleukin 4 (IL-4), IL-10, and IL-13 in patients with systemic sclerosis // J. Rheumatol. – 1997. – Vol. 24, N 2. – P. 328–332.
4. Hasegawa M., Fujimoto M., Kikuchi K. et al. Elevated serum tumor necrosis factor-alpha levels in patients with systemic sclerosis: association with pulmonary fibrosis // J. Rheumatol. – 1997. – Vol. 24, N 4. – P. 663–665.
5. Hene R. J., Velthuis P., van de Wiel A. et al. The relevance of Ig A deposits in vessel walls of clinically normal skin // Arch. Intern. Med. – 1986. – Vol. 146. – P. 745–749.
6. Kurasawa K., Hirose K., Sano H. et al. Increased interleukin-17 production in patients with systemic sclerosis // Arthr. and Rheum. – 2000. – Vol. 43, N. 11. – P. 255–263.

Поступила 24.10.12